Münster 1935 n. 323 Med DiSS

Aus dem Anatomischen Institut der
Westfälischen Wilhelms-Universität Münster i.Westf.
Abteilungsvorsteher: Prof. Dr. Kurz

Das Herz von Macropus rufus Desm.

mit 5 Abbildungen

Inaugural-Dissertation
verfaßt und der hohen Medizinischen Fakultät der
Westfälischen Wilhelms-Universität Münster/Westf.
zur Erlangung der Doktorwürde in der Zahnheilkunde

vorgelegt von

Adalbert Severin,
Zahnarzt in Wuppertal-Elberfeld

1935

Druck: Heinrich Buschmann, Münster i. Westf., Drubbel 17-18

Berichterstatter: Professor Dr. Kurz
Dekan: Professor Dr. Jötten

R. UNIV.
BIBLIOTHEEK
LEIDEN

Gedruckt mit Genehmigung der medizinischen Fakultät der Westfälischen
Wilhelms-Universität Münster i.W.

Meinen lieben Eltern
in Dankbarkeit gewidmet!

Digitized by the Internet Archive
in 2026

https://archive.org/details/IA41555428_0073

Prof. K u r z hatte die Liebenswürdigkeit, mir das Herz eines von ihm präparierten Känguruhs zur Bearbeitung zu überlassen. Es handelte sich um ein ausgewachsenes männliches Exemplar von Macropus rufus Desm., das im zoologischen Garten der Stadt Münster starb. Bevor ich zur Beschreibung des Herzens übergehe, möchte ich einige Bemerkungen über die systematische Stellung und die allgemeine Organisation der Marsupialier vorausschicken. Die Klasse der Säugetiere zerfällt bekanntlich in die drei Unterabteilungen der Monotremen, Marsupialier und Placentalier. Die Marsupialier, Didelphier oder Metatherien bilden eine vermittelnde Gruppe zwischen den Monotremen oder Prototherien und den placentalen Säugetieren oder Eutherien. Die Mehrzahl der heute lebenden, etwa 230 Arten umfassenden Marsupialier bewohnt Australien, und nur die Familie der Didelphyiden findet sich in Amerika. Diese amerikanischen Beutelratten, von den Eingeborenen als „Gambá" bezeichnet, sind sehr häufig und werden allen kleineren Lebewesen sehr gefährlich. Sie werden von allen Geschöpfen, auch dem Menschen, wegen ihrer mörderischen Bisse, ihres widerlichen, halbnackten Aussehens und ihres scheußlichen Geruches gemieden und gefürchtet. Daß die großen Raupen der Sphingidengattung Oryba Wkr. die fünf vordersten Ringe zu einem großen Säugetierkopf umgebildet haben, daß das vierte Segment seitlich weit ausgeladen und verdickt ist, sodaß eine Art Rattenkopf mit krummem Nasenrücken und stark vorgebauschten Backen zustande kommt, während ein böse blickendes Auge nach unten gerichtet ist, das alles zeigt die geradezu wundervolle und zweckmäßige Anpassung dieser Raupen an die so gefürchtete Beutelratte. Denn man könnte, wie S e i t z sagt, im neotropischen Gebiet keine wirksamere Maske als diese gegen räuberisches Kleinzeug erdenken. Aus dieser Anpassungserscheinung ergibt sich auch, daß die Didelphyiden lange Zeiträume hindurch Amerika bewohnt haben müssen.

In früheren Erdperioden waren die Marsupialier über die ganze alte und neue Welt verbreitet; aber während heute nur mehr kleine oder mittelgroße Formen leben, fanden sich im Diluvium Australiens auch riesige Gestalten wie Diprotodon australis, ein plumper, schwerfälliger Grasfresser, der die Größe eines Nashorns hatte und dessen Schädel allein eine Länge von einem Meter besaß. Ein anderes großes im Diluvium Australiens sich findendes Beuteltier war Thylacoleo carnifex Owen, das die Gestalt und Ausmaße eines Löwen hatte. Und während Diprotodon ähnlich wie die heute lebenden Macropodinen oder Känguruhs ein den

Rodentien ähnliches Gebiß zeigt, besaß der rundliche, dem der Feliden ähnliche, mit mächtigen Jochbogen und einer gewaltigen Kaumuskulatur versehene Schädel des Löwenbeutlers in seinen kurzen, hohen Kiefern jederseits nur zwei gewaltige Zähne, deren Ausbildung die übrigen Zähne rudimentär werden ließ. Owen glaubte daher, ein fleischfressendes Beuteltier vor sich zu haben; doch haben die eingehenden Untersuchungen Flower's ergeben, daß Thylacoleo seinen Namen zu Unrecht führt, und daß er ein löwengroßer Verwandter der Phalangeriden ist. Die scherenartigen Lückenzähne ähneln zwar den Reißzähnen der Carnivoren; aber es ist wahrscheinlich, daß sie nur harte Holznahrung, Rinden und Knollen zu bewältigen vermochten.

Seit der Entdeckung der die beiden Gattungen Caenolestes und Orolestes enthaltenden, in dem alpinen Teil der Anden von Venezuela bis Bolivien lebenden Familie der Caenolestidae läßt sich die ursprüngliche, von Owen vorgeschlagene Zweiteilung der Beuteltiere in Poly- und Diprotodontia nicht mehr aufrecht erhalten. Wir unterscheiden daher heute drei Unterordnungen: Die Polyprotodontia, Caenolestoidea und Diprotodontia. Die letztere Gruppe besteht aus den beiden Familien der Phascolarktidae und Phalangeridae. Die Phalangeridae zerfallen in drei Unterfamilien: Die Phalangerinae, Hypsiprymnodontinae und Macropodinae. Die großen Formen der Gattung Macropus, wie M. giganteus Limm., M. rufus Desm., M. ualabatus Less. et Garn. und ruficollis Desm. sind auf Australien und Tasmanien beschränkt. Sie leben im Steppengebiet und in Gegenden mit niederem Gebüsch. Es sind flinke Tiere mit ziemlich großen Ohren und deutlichen Augenwimpern. Der Pelz besteht aus Wollhaaren, zwischen denen sich lange und steife Haare befinden. Die Känguruhs sitzen mit vorwärtsgebeugtem Vorderkörper auf den mächtigen Hinterbeinen, denen der kräftige Schwanz als Stütze dient. Die Marsupialier sind im Gegensatz zu den Monotremen lebendig gebärende Säugetiere. Die Eier werden nicht mehr wie bei den Monotremen abgelegt, sondern entwickeln sich im Uterus zum Embryo, sodaß der Nahrungsdotter überflüssig wird und sich zumeist zurückgebildet hat; die Eier der Marsupialier sind demgemäß sehr klein und von keiner Schale mehr umschlossen. Die bei den Sauropsiden und Monotremen sich findende discoidale Furchung der Eier wird in eine totale wie bei den übrigen Säugetieren verwandelt und an Stelle der Discogastrula der Monotremen tritt die von Haeckel als Epigastrula bezeichnete Gastrulaform. Doch werden die Beuteltierjungen im Gegensatz zu denen der Placentalier in einem unfertigen und hilflosen Zustand zur Welt gebracht, da es nicht zur Bildung einer Placenta oder zu einer nur sehr unvollständigen kommt. Allantois und Serosa sind meistens glatt, sodaß keine in die Uteruswand vordringenden Zotten vorhanden sind. Doch gibt es auch unter den Marsupialiern, die man früher allgemein als Aplacentalier bezeichnete, Formen, die eine Placenta besitzen. Bei den Australien und Neuguinea bewohnenden Arten der Gattung Dasyurus E. Geoffr. findet sich eine vom Dottersack, bei Perameles E. Geoffr. eine von der Allantois aus entstandene Placenta. Da die Allantoisplacenta der Perameliden mit derjenigen der höheren Säugetiere vollkommen übereinstimmt, dürfte sie nicht durch convergente Entwicklung selbständig innerhalb der Marsupialier entstanden sein. Man denkt daher daran, die Marsupialier von placentalen Vorfahren, Proplacentaliern, abzuleiten und bringt den häufig auftretenden

Mangel einer Placenta in ursächliche Verbindung mit dem Erwerb der Brutpflege (W e b e r). Das junge Riesenkänguruh wird 39 Tage nach der Befruchtung und Didelphys marsupialis L. 7½ Tage nach der Eifurchung geboren. Die Didelphyiden sind beutellos und besitzen auch ontogenetisch keine Anlage eines Marsupiums, sodaß sie wohl auch phylogenetisch keinen Beutel hatten. Derselbe entstand erst innerhalb der Unterklasse der Marsupialier und ist nicht auf die Monotremen zurückzuführen. Bezüglich der Entwicklung der Mammarorgane zeigen die Monotremen die einfachsten Verhältnisse. In der Bauchgegend findet sich jederseits eine Stelle, auf der eine große Zahl von Drüsen ausmündet. Dieses Drüsenfeld besitzt eine sehr ausgebildete glatte Muskulatur. Es handelt sich um lange, verzweigte Schläuche, welche wie die Schweißdrüsen eine dem Epithel angeschlossene glatte Muskulatur besitzen. Die Drüsen gehören demzufolge der bei den Amphibien beginnenden Organreihe an (G e g e n b a u r). Auch die Drüsen des Mammarapparates der Marsupialier, die Milchdrüsen, sind tubulöse, merocrine Hautdrüsen. Bei den Marsupialiern erhebt sich nun gegenüber dem Verhalten bei den Monotremen die Umwallung des Mammarfeldes, auf welchem die Milchdrüsen ausmünden, sodaß sich Zitzen entwickeln, die, außer bei Didelphys, in einem Beutel verborgen sind. Dieses Marsupium ist nicht dem Organ von Echidna homolog, sondern als ein Neuerwerb bei den Beuteltieren anzusehen. Die Zahl der Zitzen kann zwischen zwei und fünfundzwanzig schwanken. Innerhalb des Beutels hängt das Junge an der Zitze, die bis tief in den Rachen hineinreicht.

Die bei den Monotremen vorhandene C l o a k e verschwindet bei den Marsupialiern, indem das zwischen Sinus urogenitalis und Rectum sich findende Septum urorectale caudalwärts wächst und die äußere Haut erreicht, wodurch es unter Ausbildung eines Dammes zu einer völligen Scheidung zwischen Sinus urogenitalis und Rectum kommt. Im Gegensatz zu dem Verhalten bei den Monotremen rücken die durch Auswachsen aus den Urnierengängen entstandenen Metanephrosgänge vom Orte ihrer Entstehung durch das Längenwachstum des Sinus urogenitalis weiter cranialwärts und münden in die Dorsalwand der Harnblase ein. Der durch Verdickung des cranialen Teiles der Cloakenmembran entstehende, ventral zunächst eine Rinne besitzende Geschlechtshöcker wird durch Verschluß der Rinne zum Penis, dessen Lumen in der Fortsetzung des Urogenitalsinus gelegen ist und wie bei den Placentaliern als Harnsamenrohr funktioniert.

Bezüglich des Skeletes will ich nur ganz kurz bemerken, daß, während Monotremen, Sauropsiden und Amphibien ein selbständiges, bis zum Sternum reichendes Coracoid besitzen, bei den Marsupialiern der Schultergürtel insofern vereinfacht ist, als sich das Coracoid zurückgebildet hat, um entweder mit dem Schulterblatt zu verschmelzen oder ganz zu verschwinden. Allerdings trifft man bei Trichosurus unter den Marsupialiern während der intrauterinen Entwicklung ein kräftig ausgebildetes, mit dem Sternum noch in gelenkiger Verbindung stehendes Coracoid, das sich erst allmählich zurückbildet und im cranialen Abschnitt als Processus coracoideus erhalten bleibt. Das bei den Monotremen vor dem Sternum befindliche, mächtig entwickelte, die Clavicula aufnehmende und hinten mit dem Coracoid sich verbindende Episternum verliert mit der Rückbildung des Coracoids bei den Marsupialiern seine Bedeutung und wird in den vordersten, noch

durch seine Breite ausgezeichneten Sternalteil, das Manubrium sterni einbezogen. Jedoch findet sich bei jungen Beutelratten vor dem cranialen Ende des knöchernen Sternums ein noch knorpliges, cranial ähnlich wie bei Ornithorhynchus in zwei Seitenfortsätze ausgezogenes Episternum, an das sich die medialen Enden der Clavicula anlagern. „Der Uebergang des knorpligen Episternum in das Manubrium ist bei den Marsupialiern noch nicht ganz vollzogen und ein vor der ersten Costalverbindung befindlicher Fortsatz deutet ihn an" (Gegenbaur). Die Marsupialier teilen mit den Monotremen den Besitz von einem Paar dem vorderen Schambeinrand aufsitzenden, die Bauchwand stützenden Ossa marsupialia. Vom Skelet von Macropus rufus habe ich nur die Halswirbelsäule untersuchen können. Trotz der verschiedensten Formen der Beuteltiere beträgt die Zahl der Halswirbel wie bei den meisten anderen Säugetieren sieben. Eigenartige Verhältnisse zeigt der Atlas. Bei Phascolomys, Phascolarctus, Phalangista und Macropus besitzt der untere Bogen des Atlas in seiner Mitte eine Lücke, die bei manchen kleineren Känguruharten allerdings durch das Vorwachsen der seitlichen Bogenteile nach innen geschlossen sein kann. Bei Macropus rufus Desm. und gigantens Shaw. verschmälert sich der seitliche Abschnitt des ventralen Atlasbogens nach medial zu sehr stark und läßt in seiner Mitte eine durch ein Ligament ausgefüllte Lücke. Bei den carnivoren Marsupialiern dagegen, wie etwa bei Thylacinus, befindet sich in der Mitte des ventralen Bogens des Atlas ein herzförmiges Knochenstück, das scheinbar niemals mit der Umgebung verwächst. Dagegen besitzt der ventrale Bogen des Atlas bei Perameles und Didelphys ein wie bei den übrigen Säugern sich verhaltendes, nicht isoliertes Zwischenstück. Der Atlas von Macropus besitzt keinen Dornfortsatz, dagegen breite, dorsoventral abgeplattete Querfortsätze. Medial und etwas vor denselben besitzt der Seitenteil des oberen Bogens je eine Oeffnung. Der Epistropheus von Macropus hat einen craniocaudal sehr stark entwickelten Dornfortsatz, einen gut ausgebildeten Processus odontoideus und schlanke, gut entwickelte, nach hinten, abwärts und außen gewandte Processus transversi, deren Basis keine ventrale knöcherne Wand für die Arteria vertebralis besitzt, während an den Querfortsätzen aller anderen Halswirbel, den Atlas ausgenommen, ein geschlossener Conal für die Arteria vertebralis vorhanden ist. Der Querfortsatz des Epistropheus von Perameles lagotis ist dagegen größtenteils selbständig und vom übrigen Wirbel getrennt verknöchert. Außerdem sind bei Perameles wie bei den fleischfressenden Beuteltieren die unteren Lamellen der Querfortsätze des 4., 5. und 6. Halswirbels besonders ansehnlich. Die übrigen Halswirbel haben bei den Känguruhs lange, schlanke, nach hinten gewandte Querfortsätze, deren ventrale Basalspangen am 4., 5. und 6. Halswirbel nach caudal an Größe zunehmende Höcker besitzen, die dem 7. Halswirbelquerfortsatz fehlen. Die Dornen des 3.—7. Halswirbels sind bei Macropus gut entwickelt. Manche Arten von Didelphys besitzen am 2., 3., 4. und 5. Halswirbel sehr hohe, derbe, obere Dornfortsätze, die mit ihren Rändern aneinanderstoßen und einen einheitlichen Knochenkamm an der Halswirbelsäule bilden. Bei Phascolomys sind die Halswirbelkörper breit und zusammengedrückt, haben alle durchbohrte Querfortsätze und ziemlich kurze, obere Dornfortsätze. Die Ventralfläche des 2.—7. Halswirbels besitzt in der Medianlinie eine Längsleiste.

Ich gehe nunmehr zur Beschreibung des in Formalin gehärteten Herzens von Macropus rufus über. Das Herz wurde, zusammen mit den daran sitzenden Lungen, in 10%iger Formalinlösung schwimmend conserviert. Das Tier war etwa 5—6 Jahre alt und verbrachte diese Zeit in Gefangenschaft im zoologischen Garten zu Münster. Das durch einen Hund erschreckte Tier brach sich bei einem Sprung das Genick. Die Abbildungen sind Umzeichnungen von Lichtbildern und wurden von Herrn Kunstmaler Ludwig Scharf, Münster i. Westf., Grüner Grund 33/I ausgeführt. Das eine größte Länge von 10,0, eine größte Breite von 8,0 und eine größte Dicke von 6,7 cm besitzende Herz von Macropus rufus stellt einen nach abwärts verjüngten Kegel dar, der dorsoventral leicht abgeplattet ist. Sein größter sagittaler Umfang beträgt 26,5, sein größter Breitenumfang 22,7 cm. Das Gewicht des Herzens, einschließlich eines 12,0 cm langen Stückes der Aorta und der Basis der großen Gefäße, beträgt 294 Gramm.

An der Facies sternocostalis ist der dem rechten Ventrikel angehörige vordere Abschnitt des Herzens stärker gewölbt als die hintere und vordere Fläche des linken Ventrikels. Die Facies diaphragmatica weist eine weniger starke Wölbung auf. Die beiden Seitenränder sind stark abgerundet, sodaß namentlich auch rechts, kein Margo acutus zustande kommt, wie das an Leichenherzen des Menschen gewöhnlich der Fall ist.

Sulcus coronarius.

Der die Vorhöfe von den Ventrikeln trennende Sulcus coronarius (Abb. 1 und 2) verläuft senkrecht zur Längsachse des Herzens und ist an der Vorderfläche des letzteren durch den weit cranial sich erstreckenden, von der Arteria pulmonalis durch eine Querfurche sehr deutlich getrennten Conus arteriosus des rechten Ventrikels, sowie den Stamm der Arteria pulmonalis und die Aorta ascendens unterbrochen. Von der Gegend dieser beiden großen Gefäße verläuft der Sulcus coronarius beiderseits nach abwärts und auswärts zu den seitlichen Herzrändern und von da aus nach hinten. Auf der Hinterfläche des Herzens verläuft der Sulcus coronarius fast wagrecht auf beiden Seiten nach innen zu. Rechts von der hinteren Wand des Atrium sinistrum ist auf eine Strecke von 3,0 cm das weite linke Sinushorn im Sulcus coronarius eingebettet, während im linken Abschnitt der hinteren Hälfte des Sulcus coronarius die 1,9 cm breite Einmündungsstelle der Vena cava inferior gelegen ist. Der mittlere Teil des hinteren Abschnittes des Sulcus coronarius, der nach oben vom linken Sinushorn und der Einmündungsstelle der Vena cava inferior begrenzt wird, hat eine Länge von 4,8 cm. Das ist zugleich die Entfernung der hinteren unteren Ecken der beiden Vorhöfe voneinander. Dort, wo das linke Sinushorn in die Vena cava inferior einmündet, wird der rechte Abschnitt des mittleren Teiles des Sulcus coronarius von der Aorta descendens überkreuzt (Abb. 2). Die Tiefe des rechten vorderen Sulcus coronarius beträgt 1,5, diejenige des linken vorderen 2,0 cm; hinten ist der rechte Sulcus coronarius 1,0, der linke 1,1 cm tief. Die Kranzfurche ist weder mit Blutgefäßen noch mit Fett ausgefüllt. Während beim Menschen ein Drittel der Höhe des erschlafften Herzens auf die Vorhöfe und zwei Drittel auf die Ventrikel fallen, sind bei Macropus die Ventrikel namentlich im Bereich ihrer Vorderflächen viel mehr ausgedehnt, sodaß hier nur ein Fünftel der Höhe des erschlafften Herzens den Vorhöfen angehört. In Abbildung 1 ist

dieses Größenverhältnis der Vorhöfe zu den Ventrikeln deshalb nicht so deutlich, weil die Basis des Herzens etwas nach vorne, die Spitze etwas nach hinten gelagert worden ist. Die beiden Vorhöfe sitzen pilzhutförmig der Basis der beiden Ventrikel auf. Namentlich ist der rechte Vorhof craniocaudal stark abgeplattet, während der linke eine stärkere Höhenentfaltung besitzt.

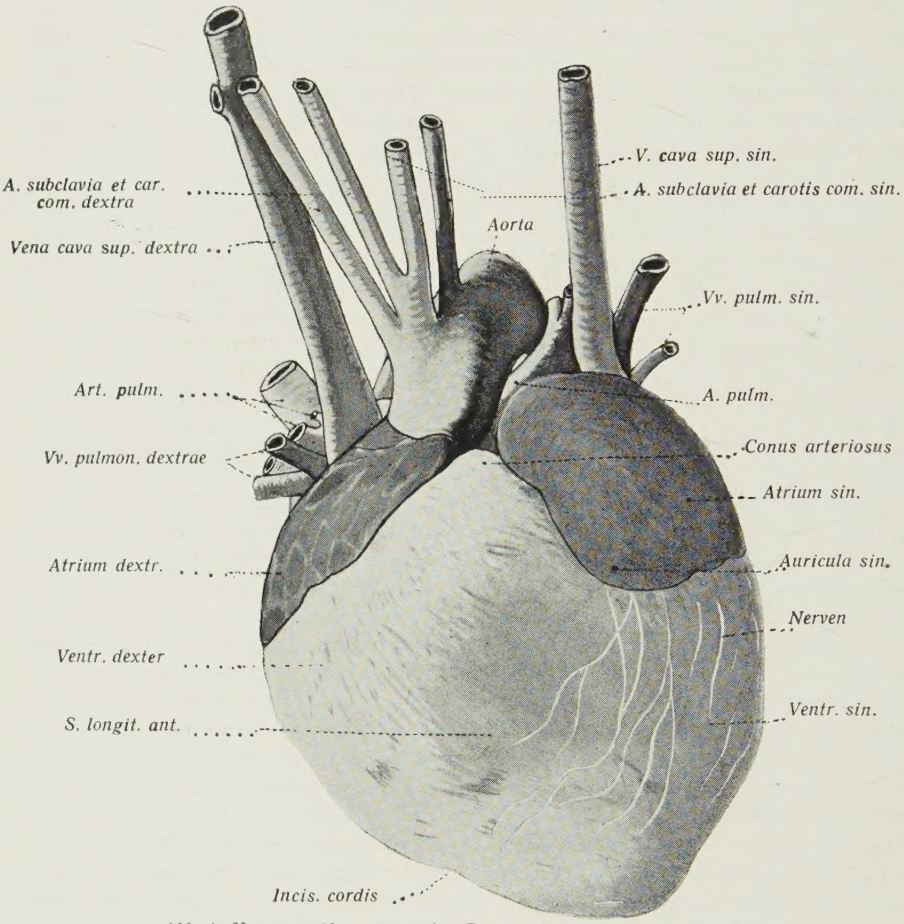

Abb. 1. Herz von Macropus rufus Desm. von ventral. Basis des Herzens etwas nach vorne geneigt, Spitze nach hinten.

Sulcus longitudinalis.

Der an der abgerundeten Ecke der Mitte des Vorderrandes des linken Vorhofes beginnende, deutlich sichtbare, eine etwa 0,9 cm breite Rinne darstellende Sulcus longitudinalis anterior verläuft parallel mit dem vorderen Rande des rechten Vorhofes, von diesem 4,0—5,0 cm entfernt, von links oben nach rechts unten und bildet am rechten unteren Herzrand,

3,5 cm von der dem linken Ventrikel angehörigen Herzspitze entfernt, den nicht sehr deutlich ausgeprägten Herzeinschnitt, Incisura cordis, die an einem von Prof. K u r z präparierten Elefantenherzen besonders schön vorhanden und an einem im anatomischen Institut der hiesigen Universität befindlichen Menschenherzen in Erinnerung an embryonale Zustände sehr deutlich entwickelt ist. Im Sulcus longitudinalis anterior ist bei Macropus kein größeres Gefäß gelegen, während sich hier beim Menschen der Ramus descendens anterior der Arteria coronaria cordis sinistra und die Vena cordis magna befinden. Der in seinem caudalen Abschnitt ziemlich weit nach rechts herübergreifende Sulcus longitudinalis anterior trennt die vordere, den beiden Ventrikeln angehörige Fläche des Herzens in zwei annähernd gleich große Abschnitte, von denen sich jedoch der rechte zwischen den beiden vorderen Vorhofsrändern weiter nach aufwärts erstreckt.

Im Bereich der seichten Incisura cordis geht der Sulcus longitudinalis anterior in den nur undeutlich erkennbaren Sulcus longitudinalis posterior über, der nach hinten und oben zieht, in Abbildung 2 von der Aorta descendens bedeckt ist und in den Sulcus coronarius links von der Einmündungsstelle des linken Sinushornes in die Vena cava inferior gelangt. Auch der Sulcus longitudinalis posterior, in welchem beim Menschen der Ramus descendens posterior der Arteria coronaria cordis dextra und die Vena cordis media gelegen sind, enthält bei Macropus keine größeren Gefäße; nur am cranialsten Ende dieser Rinne ist oberflächlich eine kleine, 1,0 cm lange Vene gelegen, die der Vena cordis media entspricht. Sie ist in Abbildung 2 von der Vena cava inferior und der an diese grenzenden Aorta descendens bedeckt. In Situ ist die Zwerchfellsfläche des linken Ventrikels größer als die des rechten wie das auch für das menschliche Herz gilt.

Herzbasis.

Gegenüber der äußerlich einfachen Form und glatten Oberfläche des Herzens ist die Herzbasis (Abb. 1 und 2) sehr unregelmäßig gestaltet, da hier zahlreiche Gefäße aus- und eintreten. Aorta und Arteria pulmonalis gehören vom entwicklungsgeschichtlichen Standpunkt aus eigentlich nicht der Herzbasis an, doch werden sie topographisch dieser zugerechnet, da oberflächlich betrachtet, alle Gefäße von der Herzbasis auszugehen scheinen. In Wirklichkeit gehören bei Macropus nur die beiden oberen Hohlvenen, von denen sich die linke in das große, schief verlaufende Sinushorn fortsetzt, sowie die beiden Lungenvenen der Herzbasis an. Letztere wird vom Arcus aortae überkreuzt und halbiert; unter ihm befindet sich die Gabelungsstelle der beiden Aeste der Arteria pulmonalis (Abb. 2). Oberhalb des linken Sinushornes nimmt der rechte Abschnitt des linken Vorhofes zwei größere und einen mittleren kleineren Lungenvenenast auf, während links vom rechten Vorhof drei große Lungenvenenäste zu einem gemeinschaftlichen Stamm zusammenfließen, der in den am weitesten nach rechts gelegenen Abschnitt des linken Vorhofes einmündet. Der Uebergang des Aortenbogens in die Aorta descendens liegt zwischen den beiden Hauptästen der Arteria und Vena pulmonalis. Die craniale Fläche der rechten Hälfte des linken Vorhofes besitzt zwischen den beiden Hauptstämmen der Lungenvenen eine von rechts nach links konkav verlaufende Rinne, in der der rechte Ast der Arteria pulmonalis gelagert ist. Der

zwischen den rechten und linken Lungenvenen gelegene Sinus obliquus pericardii, die blinde Tasche des oben abgeschlossenen Herzbeutelraumes, ist verhältnismäßig nicht so breit wie beim Menschen.

Die aus den Ventrikeln hervorgehenden beiden arteriellen Gefäße werden an der Herzbasis zwischen den beiden oberen Rändern des linken und rechten Vorhofes frei. Besonders deutlich ist das röhrenförmige Ansatzstück des rechten Ventrikels, der Conus arteriosus der Arteria pulmonalis, der zwischen den Spitzen der beiden Herzohren im rechten Winkel umbiegt, um in den wagrecht nach dorsal zu verlaufenden Stamm der Arteria pulmonalis zu gelangen. Das proximale Ende des Conus arteriosus des rechten Ventrikels ist cranial vorgebuchtet und von dem Beginn der Arteria pulmonalis ist von vorne her zwischen der Aorta und dem Vorhofsrand nur ein schmaler Streifen sichtbar, während bei den mir gerade vorliegenden Formen wie Homo, Felis leo und tigris sowie dem Kamel der Stamm der Arteria pulmonalis nur wenig oder garnicht vom linken Vorhof bedeckt ist.

Atrium dextrum.

Entwicklungsgeschichtlich setzt sich die Wand der rechten Vorkammer der Säugetiere aus dem Sinus venosus, der ursprünglich mit einer einzigen Oeffnung in den Vorhof mündet, und dem eigentlichen Atrium zusammen. Beide Abschnitte verhalten sich beim Menschen hinsichtlich ihres Aufbaues verschieden und weisen auch äußerlich Besonderheiten auf. Beim Menschen sind zumeist Atrium und Sinus durch eine deutliche Längsfurche, den Sulcus terminalis, von einander getrennt (Siehe Spalteholz, Handatlas, 2. Bd., 8. Auflage, Abb. 470). Bei Macropus ist der Sinus venosus in einer Länge von 1,5 cm in den hinteren linken Abschnitt der rechten Vorhofswand einbezogen und demgemäß sind zwei selbständige Oeffnungen für die Vena cava superior dextra und die Vena cava inferior vorhanden. Unmittelbar links von der Einmündung der Vena cava inferior in den rechten Vorhof mündet mit großer Oeffnung das rechte Sinushorn in den linken, hinteren und unteren Abschnitt des rechten Vorhofes ein. Der Sulcus terminalis beginnt 0,5 cm caudal vom oberen Rande des rechten Herzohres, zieht an der Einmündungsstelle der Vena cava superior dextra vorbei, verläuft dann vertikal nach abwärts, bedeckt von hinten von der Vena pulmonalis dextra, begrenzt weiter caudalwärts den rechten Rand der Vena cava inferior und mündet an der hinteren Ecke des rechten Atriums in den Sulcus coronarius ein. Der in die hintere Wand des rechten Atriums einbezogene Teil des Sinus venosus wird von der rechten Vena pulmonalis völlig bedeckt, sodaß vom einbezogenen Sinus nichts von hinten her zu sehen ist. Beim Menschen dagegen liegt zumeist ein deutlicher Abschnitt des Sinus venarum cavarum frei. Der die Vena cava superior dextra mit der Vena cava inferior verbindende Sinus venosus besitzt gegenüber der übrigen Vorhofswand eine hellere Färbung. In den eine größte sagittale Ausdehnung von 3,4 und eine größte quere Ausdehnung von 6,3 cm Fadenlänge besitzenden rechten Vorhof münden wie beim Menschen obere und untere Hohlvene so ein, daß beide Gefäße senkrecht übereinanderstehen. Der rechte Vorhof ist craniocaudal stark abgeplattet; sein oberer linker Rand umgreift den rechten Umfang der Aorta ascendens (Abb. 1) und das Atrium ist an der vorderen und hinteren Fläche der Aorta in einen vor-

deren und hinteren Zipfel ausgezogen, von denen der erstere abgerundet (Abb. 1), der hintere zugespitzt ist. Der vordere Rand des rechten Atriums zieht nach lateral und caudal, biegt an der rechten Seite des rechten Ventrikels nach dorsal und endet am caudalen Abschnitt der Einmündung der Vena cava inferior in den rechten Vorhof. Von hier aus geht der Sulcus terminalis cranialwärts. Die hintere Wand des rechten Vorhofes wird von den Endabschnitten der Vena cava superior dextra, Vena cava inferior und der rechten Lungenvene bedeckt. Die Vena cava superior dextra tritt 0,5 cm

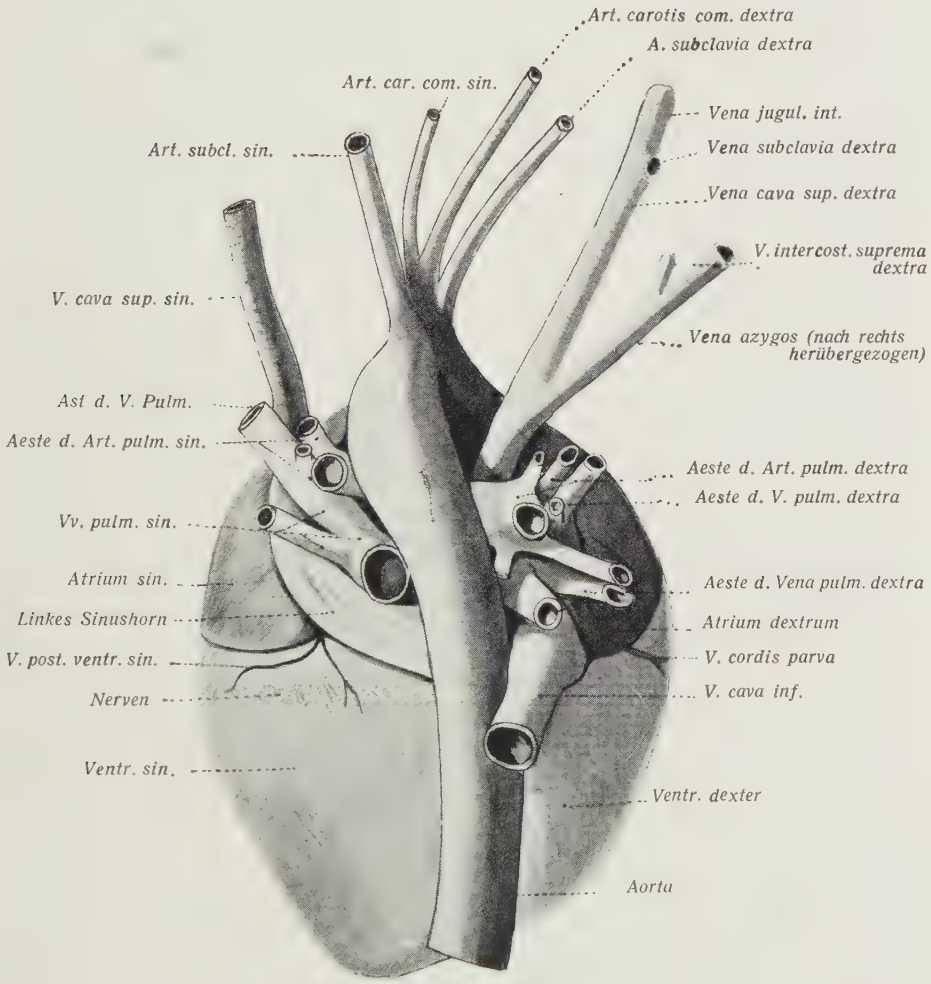

Abb. 2. Herz von Macropus rufus Desm. von dorsal.

caudal von dem dem rechten Umfang der Aorta ascendens angelagerten oberen Vorhofsrand mit einer 1,2 cm breiten Mündung in den hinteren proximalen Teil des rechten Vorhofes ein. Unmittelbar dorsal von ihrer Einmündung liegen die sich aufspaltenden Zweige des Ramus dexter der Arteria pulmonalis und der rechten Vena pulmonalis (Abb. 2). 2,0 cm oberhalb der

Einmündungsstelle der Vena cava superior dextra mündet, nach oben aufsteigend, die den Ramus dexter der Arteria pulmonalis überkreuzende Vena azygos, die in Abbildung 2 nach oben und rechts gezogen worden ist, 0,6 cm breit in den hinteren Umfang der Vena cava superior dextra ein. In die Vena azygos gelangt die Vena intercostalis suprema dextra (Abb. 2). Die quere Ausdehnung der Einmündung der Vena cava inferior beträgt, außen gemessen, 2,0 cm. Von besonderem Interesse ist die links vorhandene Vena cava superior sinistra und das in großer Ausdehnung erhaltene linke Sinushorn (Abb. 2). Der caudale Teil der Vena cava superior sinistra liegt bei Macropus rufus dem rechten Abschnitt der hinteren Fläche des linken Vorhofes auf und zieht, bedeckt von den Aesten der linken Lungenvene, als linkes Sinushorn nach caudal und rechts, verläßt die halbrinnenförmig eingepreßte hintere Wand des linken Vorhofs, um auf der Basis des hinteren Teiles des linken Ventrikels, caudal vom linken Ast der Vena pulmonalis zu verlaufen und selbständig links von der Einmündungsstelle der Vena cava inferior in den linken, dorsalen und caudalen Abschnitt des rechten Vorhofes einzumünden. In der Höhe des Sinus obliquus pericardii ist das linke Sinushorn mit einer dünnen Schichte von Bindegewebsfasern des linken Vorhofes überzogen. In das Sinushorn münden kleinere Venen ein, die in der äußeren Wand beider Ventrikel gelegen sind. Bezüglich der Venen des rechten Vorhofes bemerkt Weber für die Marsupialier nur, daß, mit Ausnahme von Acrobates, eine rechte und linke Vena cava anterior (superior) in den rechten Sinus mündet, wobei die linke ihren embryonalen Lauf beibehält. Das Verhalten dieser Gefäße hat Cunningham auch für Thylacinus cynocephalus festgestellt. Siehe Weber, Die Säugetiere, Bd. 2, 2. Aufl. Abb. 37. Ursprünglich gelangen bei den Säugetieren wie bei den Reptilien drei große Venen in den rechten Vorhof, die beiden Venae cavae superiores (anteriores), die das Blut aus dem Kopf, Hals und den Vorderextremitäten abführen, und die Vena cava inferior (posterior). Bei den Amphibien und Reptilien mündeten diese Venen in den Sinus venosus, der aber bei den Säugetieren in den rechten Vorhof einbezogen wurde, wobei die ursprünglich einheitliche Sinusmündung in den rechten Vorhof aufgegeben wurde und die einbezogenen Venen nunmehr mit mehreren Oeffnungen in den rechten Vorhof gelangen. Mit der Einbeziehung des Sinus venosus traten Veränderungen an den Sinusklappen auf; vielfach jedoch bleibt wie bei Homo die rechte Sinusklappe als Valvula venae cavae inferioris erhalten, die beim Fetus eine große Rolle spielt, indem sie zusammen mit dem Septum primum, der späteren Valvala foraminis ovalis, das arterielle Blut direkt aus dem rechten Vorhof durch das Foramen ovale oder secundum in den linken Vorhof hinüberleitet. Die linke Sinusklappe geht meist in die Bildung des definitiven Vorhofsseptum ein, das sich bei Homo aus dem Septum primum, Septum secundum, dem Spannapparat der Sinusklappen (Septum spurium) und der linken Sinusklappe aufbaut. Bei folgenden Säugetieren bleibt aber auch die linke Sinusklappe erhalten: den Monotremen, bei Marsupialiern, Dasypus (Röse), Castor fiber, Talpa, Chiroptera, Lemur und Chiromys (Born, Grosser, Zuckerkandl). Der ursprüngliche Zustand einer linken und rechten Vena cava superior (anterior) erhält sich bei Monotremen, Marsupialiern, zahlreichen Rodentien, Insektivoren (z. B. Erinaceus), bei Vespertilio und Elephas. Eine Querverbindung, die wir in Abb. 3 des Herzens von Ornitho-

rhynchus nach Röse sehen, führt dazu, daß die rechte Vena cava superior sich auf Kosten der linken vergrößert und dem Herzen die Hauptmasse des Blutes zuführt (Ungulaten, einzelne Rodentien). Schließlich wird die Querverbindung sehr mächtig und das gesamte venöse Blut des Körpers geht in die rechte Vena cava superior, die schließlich die alleinige ist (Xenarthra, Manis, Cetacea, Carnivora, Primates), während der proximale Rest der linken Vena cava superior zur Kranzvene des Herzens wird (Angeführt nach Weber). Bei menschlichen Embryonen zu Anfang des zweiten Monats ist ein deutliches großes linkes Sinushorn vorhanden, das ganz dem von Macropus oder dem eines Reptils entspricht. Das linke Sinushorn bildet sich später zurück und wird zu dem die Herzvenen aufnehmenden Sinus coronarius, während die kleine Vena obliqua atrii sinistri oder die Marshall'sche Vene, die schräg vom linken Vorhof herabsteigt, den letzten Ueberrest der einst großen Spitze des linken Sinushornes darstellt (Siehe Braus, Anatomie des Menschen, 2. Aufl., Abb. 305 und 311). Auch beim erwachsenen Menschen ist eine Vena cava superior sinistra öfter beschrieben worden. Eine solche findet sich bei Kollmann, Handatlas der Entwicklungsgeschichte des Menschen, 2. Bd., Abb. 574 abgebildet und beschrieben: „Jede Vena cava superior entsteht durch Vereinigung der Vena subclavia und Vena jugularis interna der entsprechenden Seite. Die Vena cava superior sinistra durchbohrt das Perikardium ebenso wie die dextra, zieht dann aber an der lateralen Seite des Atrium sinistrum herab, dann im Sulcus coronarius (dorsal) nach rechts und mündet unter dem Ostium der Vena cava inferior in das rechte Atrium. Die intraperikardiale Portion bis zum Atrium sinistrum hängt an einem breiten Ligament des Herzbeutels. Wie die Vena cava superior dextra, so nimmt auch die sinistra eine Vena azygos auf, 4—6 mm oberhalb der Eintrittsstelle in den Herzbeutel. In der Nähe des Sulcus coronarius erhält sie eine sackartige Anschwellung und erweitert sich noch beträchtlich in ihrem Verlaufe nach Aufnahme der Herzvenen. (Vergl. die Fig. 557 und 558)." Der Vena cava superior sinistra ist in der bewundernswerten Arbeit von Buntaro Adachi „Das Venensystem der Japaner" ein großer Abschnitt gewidmet worden; Adachi hat unter 126 Leichen Erwachsener mit venöser Injektion die Vena cava superior sinistra nur einmal getroffen. An 535 anderen erwachsenen Japanerleichen wurde sie dreimal gefunden. Mit Mißbildungen des Herzens und anderer großer Gefäßstämme kombiniert, kommt die Vena cava superior sinistra häufig bei Foeten und Neugeborenen vor. Im Gesamten sind in Japan bis 1932 sieben Fälle einer Vena cava superior sinistra, im europäischen Schrifttum dagegen 162 Fälle bekannt geworden. Doch sind bei diesen letzteren Zahlen normale und mißgebildete Foeten und Neugeborene, ferner die Beobachtungen an amerikanischen Schwarzen mit einbegriffen. Allem Anscheine nach ist nach Adachi das Vorkommen der Vena cava superior sinistra bei „Europäern" keine große Seltenheit. Adachi hat an 821 untersuchten Japanern viermal diese Vene gefunden, während sie in Europa und Amerika unter etwa 100—300 Leichen wenigstens ein- oder zweimal vorkommt. Lindes hat einen Fall einer doppelten Vena cava superior beschrieben, bei welchem die Bildung der Vorhofs- und Kammerscheidewand nicht durchgeführt war. Dementsprechend fand sich wie in frühen Embryonalperioden ein einfaches Ostium atrioventriculare commune, während der Bulbus durch das Septum aorticopulmonale, das der Spiral-

klappe im Conus arteriosus der Lungenfische und Amphibien entspricht, in eine normale Aorta und Arteria pulmonalis geteilt war. Bei C o r n i n g „Lehrbuch für Entwicklungsgeschichte des Menschen" finden sich vier sehr lehrreiche, aus R u g e's „Anleitung zu Praeparierübungen", 1908, entnommene Abbildungen (Abb. 395, 396, 397, 399), die eine erhalten gebliebene Vena cava superior sinistra beim Menschen darstellen.

Zurückkehrend zum rechten Vorhof von Macropus ist noch zu erwähnen, daß, von dorsal gesehen, die 1,6 cm breite Vena cava inferior an ihrem linken Umfang das linke Sinushorn aufzunehmen scheint; doch sind von innen her betrachtet, zwei selbständige, durch einen senkrecht nach abwärts verlaufenden Gefäßsporn getrennte Oeffnungen vorhanden, von denen die der Vena cava inferior angehörige die größere ist. Nach rechts wird das proximale Ende der Vena cava inferior vom Sulcus terminalis begrenzt und weiter cranial liegen die beiden Aeste der Vena pulmonalis dextra (Abb. 2). Der linke Umfang des proximalen Endes der Vena cava inferior grenzt an den unteren rechten Abschnitt des Sinus obliquus pericardii, der sich zwischen den rechten und linken Lungenvenen nach aufwärts erstreckt und im Bereiche des rechten Teiles der hinteren Fläche des linken Vorhofes gelegen ist. Caudal wird die vordere Wand des Sinus obliquus pericardii vom Endstück des linken Sinushornes gebildet, das 1,0 cm nach rechts von der Vereinigung des Sulcus longitudinalis posterior und Sulcus coronarius in die Vena cava inferior einzumünden scheint; doch sind im Vorhof zwei deutlich voneinander getrennte Oeffnungen vorhanden. Der in die hintere rechte Vorhofswand einbezogene Sinus venosus erhält durch die Anlagerung des dicken Stammes der rechten Lungenvene eine von oben nach unten konkav verlaufende Vertiefung. Die aus dem Herzen zurückführenden Kranzgefäße sind am nicht injicierten Praeparate nur klein. Im Sulcus longitudinalis anterior und posterior sind oberflächlich keine größeren Gefäße vorhanden. Von Herzvenen sind folgende vorhanden:

1. Bedeckt von der unteren Fläche der vorderen Hälfte des linken Vorhofes befinden sich in der Tiefe des Sulcus coronarius auf der oberen Wand des linken Ventrikels drei kleinere Herzvenen.

2. Die Vena posterior ventriculi sinistri sammelt sich in Gestalt von zwei Aesten (Abb. 2) aus dem oberen Abschnitt der dorsalen Fläche des linken Ventrikels, die zu einem Stamm zusammenfließen, der rechts von der hinteren Ecke des linken Vorhofes in die Tiefe des Sulcus coronarius gelangt und als eine 0,25 cm breite Vene in das linke Sinushorn mündet.

3. Die Vena cordis media, ebenfalls nur ein sehr kleines Gefäß, ist im Bereich des proximalen Endes des Sulcus longitudinalis posterior eine Strecke von 1,5 cm auf der hinteren Fläche des Herzens sichtbar. In Abb. 2 wird sie von der Aorta descendens bedeckt. Sie gelangt in die Tiefe des Sinus coronarius und mündet in das linke Sinushorn ein.

4. Die Vena cordis parva kommt vom proximalen Teil der lateralen Wand des rechten Ventrikels, zieht nach oben und links zur hinteren Ecke des rechten Vorhofes und mündet in den rechten Umfang des proximalsten Abschnittes der Vena cava inferior.

Atrium sinistrum.

Der eine größte Fadenbreite von 7,0 und eine größte Fadenlänge von 4,3 cm besitzende linke Vorhof ist stärker nach oben gewölbt als der rechte. Seine rechte Fläche ist stark konkav und dient zur Anlagerung des Stammes der fast wagrecht nach dorsal verlaufenden Arteria pulmonalis. Die convexe laterale Fläche und die an die Arteria pulmonalis angelagerte stark konkave Fläche des linken Vorhofes gehen in einer von ventral nach dorsal verlaufenden Kante ineinander über, die nur einen schmalen, 0,5 cm breiten Streifen des Stammes der Arteria pulmonalis frei zu Tage treten läßt. Die obere vordere Ecke des linken Vorhofes grenzt an das proximale Ende des Conus arteriosus des rechten Ventrikels. Auf der Ventralfläche des Herzens reicht der vordere Rand des linken Vorhofes weiter als der

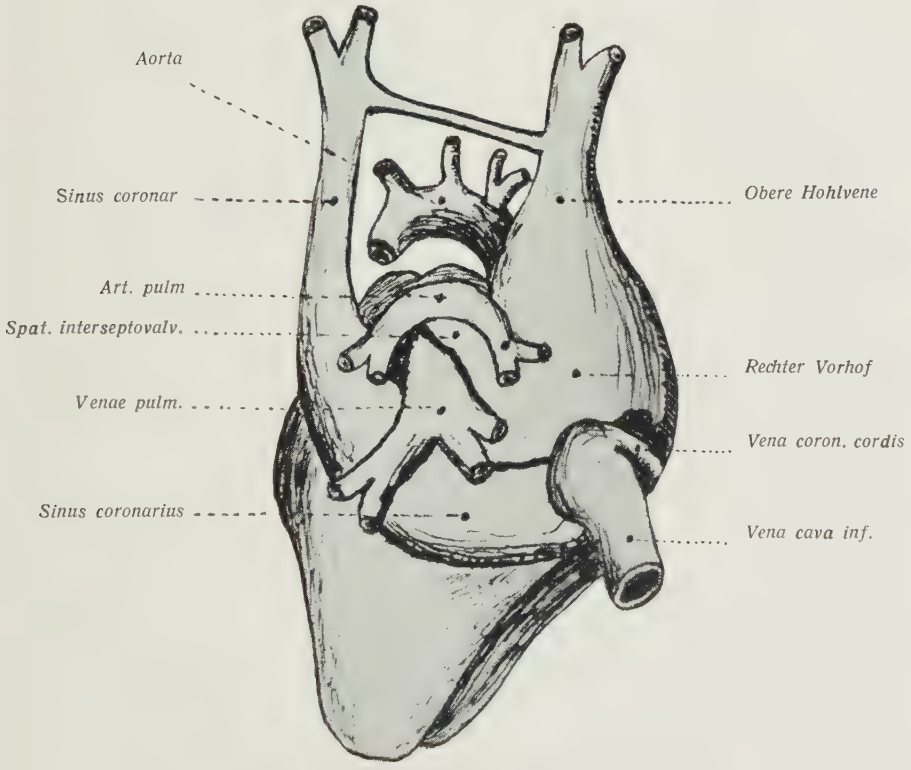

Abb. 3. Herz von Ortnithorhynchus paradoxus (vergrößert). Dorsalansicht (Nach Röse).

rechte nach vorne (Abb. 1). Im Bereiche des proximalen Endes des Sulcus longitudinalis anterior ist zwischen dem Conus arteriosus des rechten Ventrikels und der Basis der linken Kammer eine von rechts oben nach links unten verlaufende Vertiefung gelegen, in der sich ein Vorsprung der bedeckten caudalen Fläche des vorderen Teiles des linken Vorhofes befindet. Der unter dem Stamm und dem rechten Ast der Arteria pulmonalis ge-

legene craniale (basale) Abschnitt des linken Vorhofes, in den beiderseits die Lungenvenen einmünden, ist von links nach rechts stark ausgehöhlt. Das linke Sinushorn ruft nach außen von den linken Venae pulmonales auf der hinteren Wand des linken Vorhofes eine deutliche Vertiefung hervor, deren lateraler Rand mit einer deutlichen Kante in die convexe Außenfläche des Vorhofes übergeht. Zwischen den linken und rechten Aesten der Venae pulmonales zieht der Ramus dexter der Arteria pulmonalis nach caudal, rechts und dorsal, von der Aorta descendens bedeckt. Auf beiden Seiten sind vier Aeste der Venae pulmonales vorhanden (Abb. 2).

Rechter Ventrikel.

Die Facies sternocostalis des rechten Ventrikels ist stärker als diejenige des linken gewölbt und zwar sowohl von oben nach unten als von rechts nach links. Das proximale Ende des rechten Ventrikels, das als Conus arteriosus zu bezeichnen ist und an die Spitze des linken Vorhofes grenzt, ist cranial kuppelartig vorgebuchtet (In Abb. 1 nicht deutlich zu erkennen). Die Auricula sinistra verdeckt die aus dem Conus arteriosus austretende Arteria pulmonalis, die außen ringförmig vom Conus arteriosus abgesetzt ist. Der Seitenrand des rechten Ventrikels ist ebenfalls stark gewölbt. Die Oberfläche des rechten Ventrikels zeigt eine geflechtartige Anordnung von sehr deutlich sichtbaren, mikroscopisch von mir nicht untersuchten weißen Nerven, von denen einige in der Richtung des Sulcus longitudinalis anterior verlaufen. Ohne größere Anastomosenbildung ziehen sie gegen den Sulcus coronarius. Die Arteria pulmonalis zieht links vom Arcus aortae in horizontaler Richtung nach dorsal und teilt sich in einen 1,0 cm langen linken und einen 2,0 cm langen rechten Ast, zwischen welchen die Aorta descendens gelegen ist. Der Ramus dexter ist dicker als der Ramus sinister und zerfällt in fünf teils größere, teils kleinere Seitenzweige. Der Ramus sinister kreuzt die Vena cava superior sinistra und liegt dem Hauptstamm der Vena pulmonalis an.

Linker Ventrikel.

Die vordere Fläche des linken Ventrikels ist weniger stark gewölbt als die des rechten Ventrikels. Die nur vom linken Ventrikel gebildete Herzspitze ist abgerundet. Etwa 3,0 cm nach rechts von der Herzspitze ist im Bereich der Incisura cordis die Grenze des linken und rechten Ventrikels gelegen. Deutlicher noch als am rechten Ventrikel ist am linken der Verlauf der oberflächlich gelegenen Nervenfasern zu erkennen. Sie ziehen parallel dem Sulcus longitudinalis anterior von rechts unten nach links oben. Auch auf der hinteren Fläche des linken Ventrikels sind zahlreiche, oberflächlich gelegene, Nerven zu sehen, von denen ein größerer Stamm gegen die rechte hintere Ecke des linken Vorhofes zieht (Abb. 2). Aus der Aorta ascendens entspringen eng zusammengedrängt die großen für den Kopf und die vorderen Extremitäten bestimmten Gefäße; die beiden Carotiden kommen aus einem kurzen gemeinschaftlichen Stamm, aus dem auch die Arteria subclavia dextra hervorkommt, während die Arteria sulclavia sinistra selbständig aus der Aorta entspringt (Abb. 1 und 2).

Das Innere des Herzens von Macropus rufus.

Zunächst sollen einige Maße des frontal durchschnittenen Herzens angegeben werden:

Größte Breite des Herzens	8,0 cm
Höhe des Herzens	10,0 „
Breite des Aortenlumens	0,9 „
Breite der Aorta	1,4 „
Dicke der Aortenwand	0,25—0,35 „
Durchmesser der Art. pulm.	0,9 „
Höhe des Septum ventricul.	6,0 „
Dicke des Septum ventricul.	1,8 „
Höhe des Septum membranaceum	0,6 „
Dicke des Septum membranaceum	0,1 „
Dicke des l. Ventrikels	1,8 „
Dicke des r. Ventrikels	0,9 „
Höhe des l. Ventrikels (bis zur Spitze)	7,5 „
Höhe des r. Ventrikels	7,5 „
Größte Höhe des l. Vorhofes	2,3 „
Größte Höhe des r. Vorhofes	2,0 „

Binnenraum des linken Vorhofes.

Oberhalb des Ursprungs des vorderen Zipfels der Valvula bicuspidalis erstreckt sich der Vorhofsraum nach vorne in die Auricula sinistra (Abb. 4). Hier ist ein centraler, nach der Spitze der Auricula zu sich verjüngender, trichterförmiger Raum vorhanden, zu dessen beiden Seiten (cranial und caudal) sich kleinere Maschenräume befinden (Abb. 4). Links von den beiden selbständig mündenden linken Lungenvenen ist der linke Vorhofsraum stark nach hinten zu ausgebuchtet und besitzt zahlreiche, durch Muskelbalken getrennte Maschenräume (Abb. 5). Die Einmündungen der beiden linken Aeste der Lungenvenen sind durch eine scharfe, von oben nach unten zu ziehende Leiste voneinander getrennt. Noch deutlicher ist eine zweite, parallel mit dieser verlaufende Leiste, welche die rechte innere Lungenvene von der linken inneren trennt. Auch die Aeste der rechten Lungenvenen münden mit zwei selbständigen Oeffnungen in den linken Vorhof.

Binnenraum des rechten Vorhofes.

In den vorderen Abschnitt des rechten Vorhofes erstrecken sich vom zentralen Vorhofsraum aus sechs größere Nebenräume (Abb. 4). Die hintere Wand des rechten Vorhofes ist im Bereich des in den Vorhof völlig einbezogenen Sinus venosus glatt (in Abb. 5 die oberhalb der Einmündung der Vena cava inferior in den Vorhof gelegene Stelle), während die laterale rechte Vorhofswand zahlreiche, zunächst parallel verlaufende, sich dann baumartig verästelnde Mm. pectinati zeigt, deren Anordnung eine starke Erweiterung des rechten Vorhofes in der Diastole möglich macht (Abb. 5). Eine aus der rechten Sinusklappe hervorgegangene Valvula venae cavae inferioris fehlt völlig. Auch das linke Sinushorn besitzt an seiner Einmündung links von Ostium venae cavae inferioris in den Vorhof keine Klappe. Die beiden großen Mündungen sind durch eine von links oben nach rechts unten ziehende Leiste voneinander getrennt. Die beiden Vorhöfe sind durch ein Septum vollständig voneinander geschieden. Doch fehlen Fossa ovalis und Limbus foraminis ovalis, welch' letzterer beim Menschen aus dem Spann-

apparat der Sinusklappen (Septum spurium), dem Septum secundum und der linken Sinusklappe entsteht. „Im embryonalen Zustand wird die Scheidewand zwischen den beiden Vorhöfen von einer oder mehreren Oeffnungen durchbohrt, welche bei den Monotremata und Marsupialia wie bei den Vögeln durch Endocardwucherungen verwachsen, während bei den übrigen Säugetieren das Verwachsen dieser Oeffnung resp. Oeffnungen sich auf einem viel komplizierteren Wege vollzieht" (Schimkewitsch). Bezüg-

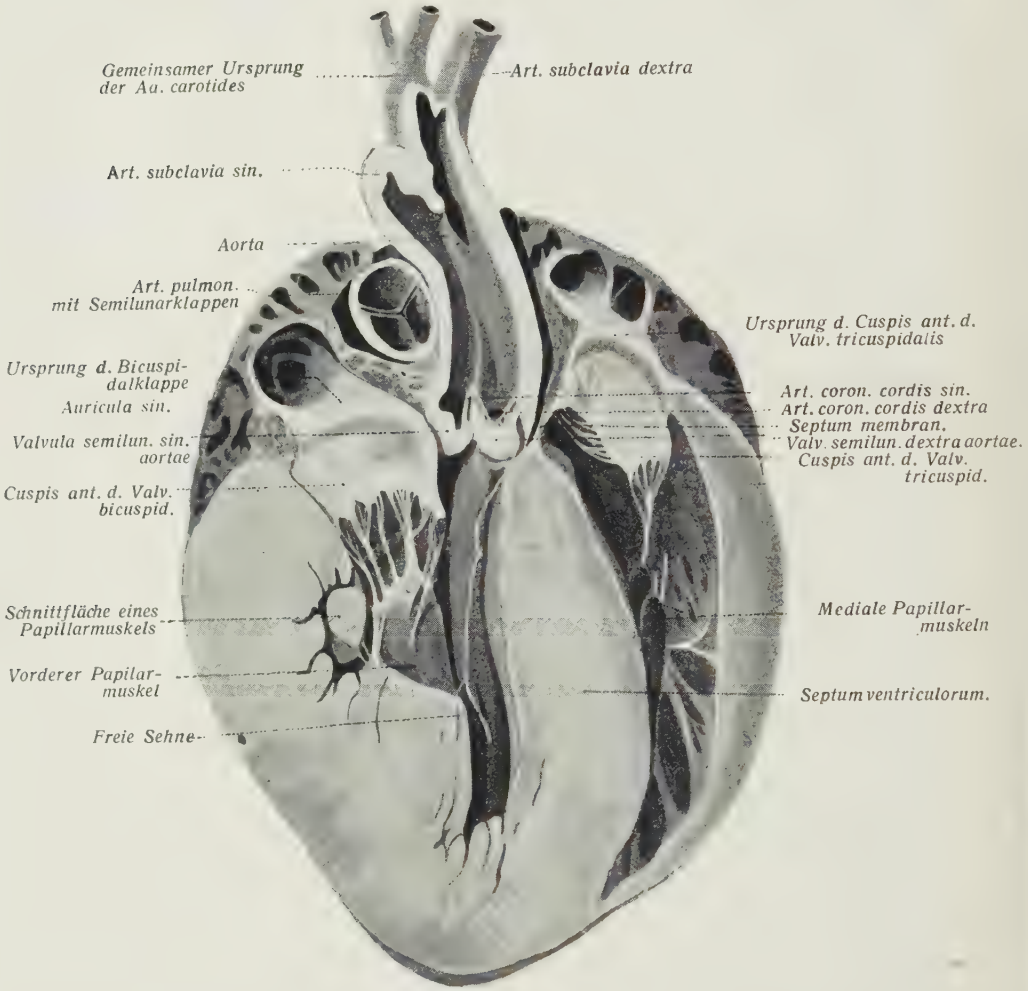

Abb. 4. Frontalabschnitt durch das Herz von Macropus rufus. Vordere Hälfte von hinten gesehen.

lich der Communication der beiden Vorhöfe während der Embryonalzeit bemerkt Gegenbaur, daß sich bei den Beuteltieren eine schlitzförmige Oeffnung, bei den placentalen Säugetieren eine größere Lücke, das Foramen ovale, finde.

Ostium atrioventriculare sinistrum.

Das Ostium atrioventriculare sinistrum besitzt einen Querdurchmesser von 1,8 cm. Die Mitralklappe besteht aus einem vorderen (Abb. 4) und

einem hinteren (Abb. 5) Klappenzipfel, die vom Annulus fibrosus sinister entspringen. Doch besitzt der hintere Klappenzipfel noch einen medialen, 1,2 cm breiten Teil, der vom linksseitigen Umfang der Aorta in der Höhe der Semilunarklappen derselben entspringt (Abb. 5), sodaß dieser Abschnitt der Mitralklappe als medialer Klappenzipfel bezeichnet werden kann. Er hängt mit dem oberen Teil des Septum ventriculorum nur ganz hinten zusammen. Beim Menschen entwickelt sich dieser dem Aortenostium zugewandte Abschnitt der Bicuspidalklappe aus der spiraligen Truncusscheidewand, die zur Trennung der Arteria pulmonalis und Aorta Anlaß gibt und aus der noch das Septum membranaceum entsteht. Nach hinten und links geht der mediale Klappenzipfel ohne Unterbrechung in den hinteren Klappenzipfel über. Der vordere Klappenzipfel sendet zahlreiche Chordae tendineae zu dem breiten vorderen Papillarmuskel (Abb. 4), dem ein noch breiterer hinterer entspricht. Die Chordae tendineae des medialen Klappenzipfels gehen zum rechten Abschnitt des hinteren breiten Papillarmuskels (Abb. 5).

Ostium atrioventriculare dextrum.

Das Ostium atrioventriculare dextrum ist 2,0 cm breit. Die in seinem Bereich gelegene Tricuspidalklappe besitzt einen vorderen, hinteren und medialen Klappenzipfel. Der vordere Klappenzipfel gibt seine Sehnen zum vorderen septalen (medialen) Papillarmuskel (Abb. 4) ab; der gering entwickelte mediale Klappenzipfel sendet seine kurzen Chordae tendineae zum oberen Viertel des Septum ventriculorum (Abb. 5), während der hintere Klappenzipfel seine Chordae tendineae teils zum hinteren septalen (medialen) Papillarmuskel (Abb. 4), teils zu zwei kleinen Papillarmuskeln im Bereiche der Mitte des nach rechts gekrümmten Septum ventriculorum abgibt (Abb. 5). Bezüglich der Segelklappen bemerkt Wiedersheim für die Marsupialier nur, daß bei ihnen die Zahl der Klappenzipfel der Valvula tricuspidalis zwischen 2 und 5 variiert. Den Monotremen dagegen fehlen sowohl die Mm. papillares als auch die Chordae tendineae, sodaß sie sich den Reptilien nähern. Die im Ostium atrioventriculare sinistrum gelegene Klappe ist bei den Monotremen wie bei den Vögeln dreiteilig und nicht wie bei den übrigen Säugetieren zweiteilig. Auch die äußere Klappe des Ostium atrioventriculare dextrum ist bei den Monotremen wie bei den Vögeln muskulös, während der Scheidewandzipfel schwach entwickelt ist und bei Ornithorhynchus sogar völlig fehlen kann. „Wahrscheinlich entstand der äußere Teil der zweiteiligen Klappe der linken Atrioventricularöffnung der höher (über den Monotremata) stehenden Säugetiere durch Verschmelzung der beiden äußeren Klappen der dreiteiligen Klappe der Monotremata. Dieses Verhältnis der Klappen der ursprünglich gemeinsamen Oeffnungen, wie das oben für die Sauropsida beschrieben wurde, muß zu der Annahme führen, daß der mittlere, der Scheidewand des Herzens zugekehrte Klappenteil sowohl in der zweiteiligen, als auch in der dreiteiligen Klappe als primär aufzufassen ist, während die beiden übrigen Seitenklappen in der dreiteiligen Klappe oder die zweite in der zweiteiligen Klappe eine spätere Errungenschaft darstellen" (Schimkewitsch). Das Septum ventriculorum und das sehr deutlich ausgebildete Septum membranaceum siehe Abbildung 4 und 5.

Ostia arteriosa.

Das Ostium arteriosum sinistrum hat einen Durchmesser von 1,2 cm. Es befindet sich in der Höhe der Basis des vorderen Zipfels der Mitralklappe und des oberen Randes des Septum membranaceum (Abb. 4). Es enthält zwei vordere (Abb. 4) und eine hintere Taschenklappe (Abb. 5). Diese Klappen zeichnen sich vor denen anderer Säugetiere dadurch aus, daß von ihren freien Rändern zahlreiche Sehnenfäden zur Innenfläche der Aortenwand ziehen. Im Bereich der Semilunarklappen befinden sich drei Sinus aortae; von den beiden vorderen Sinus geht je eine Arteria coronaria cordis ab; vom linken Abschnitt des rechten vorderen Sinus geht, was in Abbildung 4 nicht zu sehen ist, noch eine kleinere

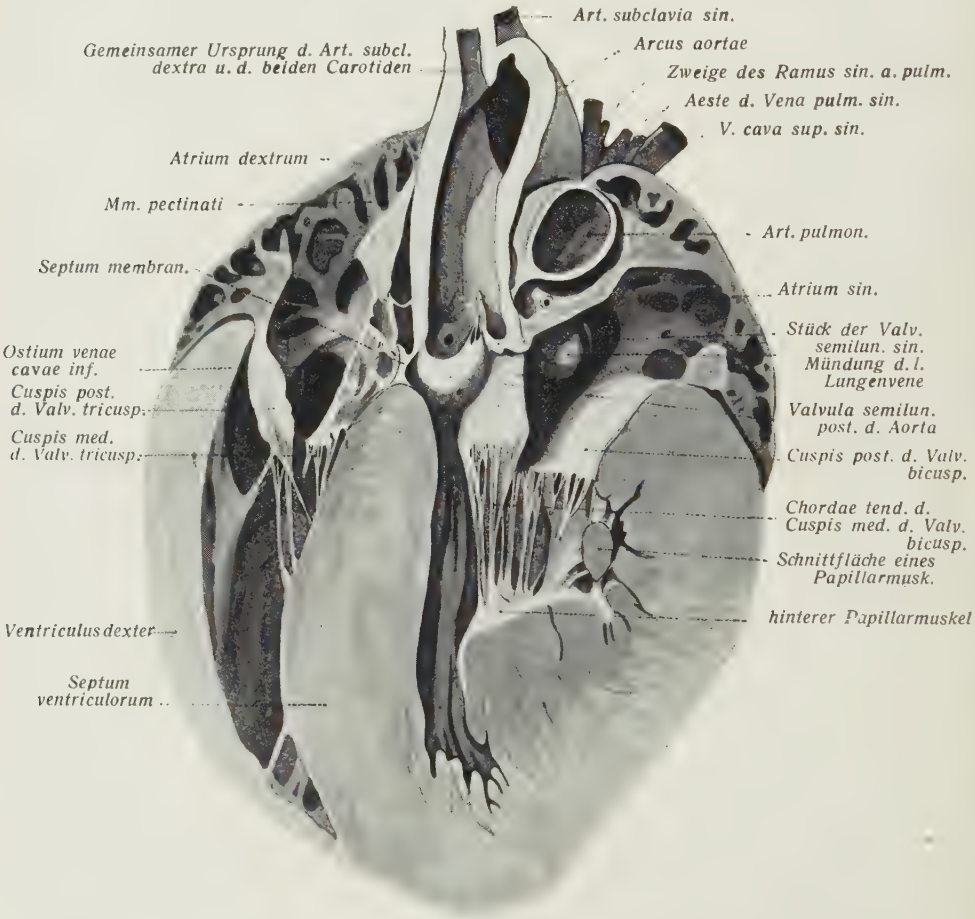

Abb. 5. Frontabschnitt durch das Herz von Macropus rufus. Hintere Hälfte von vorne gesehen.

Coronararterie ab. Im Ostium arteriosum dextrum befinden sich eine vordere und zwei hintere dünne Taschenklappen, in deren Bereich die Wandung der Arteria pulmonalis durchscheinend und dünner ist als weiter cranial. Das Ostium arteriosum dextrum ist cranial und links vom Ostium arteriosum sinistrum gelegen (Abb. 4).

Schriftenverzeichnis.

Adachi, Buntaro, Das Venensystem der Japaner. 1. Lieferung. Kyoto 1933.

Ancel, P. et Villemin, F., Sur la persistance de la Veine cave supérieure gauche chez l'homme. Journal de l'anatomie et de la physiologie Année 1908. p. 46.

Aso, M., Ein Fall von Verdoppelung der Vena cava superior an einem japanischen Foetus. Kaibogaku-Zasshi, Bd. 4, S. 492. 1931.

Baptista, B., Persistencia da veia cava superior esquerda. Duplicidade da Veia cava inferior. Annaes da Faculdade de Medicina do Rio de Janeiro, Anno 4, p. 149. 1920.

Basu, B. N., Anatomical note. Persistent „Left superior vena cava." Journal of Anat., Vol. 66, p. 268. 1931—32.

Bauer, K., Ein Fall von Verdoppelung der oberen Hohlvene. Schwalbe's Morphologische Arbeiten, Bd. 6, S. 221, 1896.

Beau, A. et Weber, P., Etude anatomique avec considérations embryologiques sur un cas de disposition anomale des vaisseaux de la base du coeur. Archives d'Anatomie, d'Histologie et d'Embryologie. T. 15, p. 63, 1932.

Beddard, F. D., On the azygos veins in the mammalia. Proc. Zool. Soc., London 1907.

Bernays, A. C., Entwicklungsgeschichte der Atrioventricularklappen. Morphol. Jahrb., Bd. II, 1876.

Beyerlein, K., Die persistierende Vena cava superior sinistra als Abflußrohr für das Coronarvenblut. Frankfurter Zeitschrift für Pathologie, Bd. 15, S. 327. 1914.

Born, G., Beitrag zur Entwicklungsgeschichte des Säugetierherzens. Arch. f. mikroscop. Anatomie. Bd. XXXIII, 1889.

Bradley, O. C., A case of left anterior (superior) Vena cava in the dog. Anatomischer Anzeiger, Bd. 21, S. 142, 1902.

Clemont, D., Dieulafé, R. et Cahuzac, M., Cas de veine cave supérieure gauche. Annales d'Anatomie pathologique et d'Anatomie normale. Médico-Chirurgicale, T. 8, p. 416—418, 1931.

Corning, H. K., Lehrbuch der Entwicklungsgeschichte des Menschen. München 1925.

Evans, H. E., Die Entwicklung des Blutgefäßsystems, in Keibel-Mall's Handb. d. Entwicklungsgeschichte. II. Bd. 1911.

Gegenbaur, C., Vergleichende Anatomie der Wirbeltiere. Leipzig 1898 u. 1901.

— Zur vergleichenden Anatomie des Herzens. Jenaische Zeitschr. f. Naturwissenschaften. Bd. II, 1866.

Gibson, A., Note on a persistent left duct of Cuvier. Anatomical Record, Vol. 20, p. 421, 1921

Grant, S. B., A persistent superior vena cava sinistra in the cat transmitting coronary blood. Anatomical Record, Vol. 13, p. 45, 1917.

Gruber, W., Ueber den Sinus communis und die Valvula der Vv. cardiacae und über die Duplicität der Vena cava superior beim Menschen und bei den Säugetieren. Mém. de l'Acad. imp. des sc. de St. Pétersbourg. T. VII, 1864.

— Rudimentäre Vena cava superior sinistra bei einem Erwachsenen. Virchow's Archiv, Bd. 32, S. 114, 1865.
Duplicität der Vena cava superior. Virckow's Archiv, Bd. 99, S. 492. 1885.

Hahn, H., Ueber die Duplicität im Gebiete der oberen und unteren Hohlvene und ihre Beziehungen zur Entwicklungsgeschichte. Inaug.-Dissertation. München 1896.

Halpert, B., Complete situs inversus of the vena cava superior. Anatomical Record, Vol. 35, p. 38, 1927.

Hirota, K., Das Venensystem der Säugetiere. Kyoto-Igaku-Zasshi, Bd. 24, Heft 1—12. Bd. 25. Heft 1—3, 1927 und 28. (Japanisch).

His, W., Menschliche Embryonen. Leipzig 1880—83.

Hochstetter, F., Entwicklung des Gefäßsystems. In Hertwig's Handbuch der Entwicklungslehre. Bd. III. 2. 1906.

Hoffmire, A. and Bower, G. C., A case of persistence of the left superior vena cava in an aged adult. Anatomical Record, Vol. 17, p. 127, 1919.
Hutton, W. K., An anomalous coronary sinus. Journ. of Anatomy and Physiology, Vol. 49, p. 407, 1915.
Hyrtl, J., Das arterielle Gefäßsystem der Monotremen. Denkschr. d. Acad. zu Wien, Bd. V, S. 1.
Keyes, D. C. and Keyes, H. C., A case of persistent left superior vena cava with reversed azygos system. Anatomical Record, Vol. 31, p. 23, 1925.
Kodama, K., Persistenz des Ductus Cuvieri sinister bei einem Japaner. Folia anatomica japonica, Bd. 9, S. 365, 1931.
Lindes, G., Ein Beitrag zur Entwicklungsgeschichte des Herzens. Inauguraldissertation, Dorpat 1865.
Locchi, R., Veia cava superior esquerda no adulto. Annaes da Faculdade de Medicina de Sao Paulo, Vol. 2. 1927.
Mc Clure, Ch. F. W., Contrib. Anat. and Developm. of the venous system of Didelphys marsupialis L. Parts I, II. Amer. Journ. of Anat., II, 1903, pp. 371—404; V, 1906, pp. 163—226.
Mc Cotter, R. E., Three cases of the persistence of the left superior vena cava. Anatomical Record, Vol. 10, p. 371, 1916.
Miyake, M., Ueber den feinen Bau der Vena cava superior und inferior. Folia anatomica japonica, Bd. 7, S. 391, 1929.
Morand, Veine cava supérieur gauche. Bulletins et Mémoires de la Société anatomique de Paris, 95 Année, p. 246, 1925. (Anatomischer Bericht, Bd. 9, S. 505, 1927).
Odgers, P. N. B., A case of bilateral superior venae cavae in the adult. Journ. of Anatomy, Vol. 62, p. 221, 1928.
Pangratz, A., Ueber die sogenannte Verdoppelung der oberen und unteren Hohlvene. Inaug. Diss., Königsberg, 1894.
Parker, K. M., The Early Development of the Heart and Anterior Vessels in Marsupials. Proced. Zool. Soc., London II, 1915, pp. 459—499.
Peele, T. B., A case of a closed coronary sinus and left superior vena cava. Anatomical Record, Vol. 54, p. 83, 1932.
Retzer, R., Some Results of Recent Investigations on the Mammalian Heart. Proc. Assoc. Americ. Anatomists in the Anat. Record. Vol. II. No. 4, 1908.
Röse, C., Zur Entwicklungsgeschichte des Säugetierherzens. Morph. Jahrb., XV, 1989.
Schimkewitsch, W., Lehrbuch der Vergleichenden Anatomie der Wirbeltiere. Stuttgart 1910.
Smith, J. H., Description of a case of persistent left duct of Cuvier in man. Anatomical Record, Vol. 17, p. 131, 1919.
Tandler, J., Anatomie des Herzens. In Bardeleben's Handb. d. Anatomie. Bd. 3, I. Abt. 1913.
Thompson, M., Venae cavae superiores dextra et sinistra of equal size in an adult. Journ. of Anatomy, Vol. 63, p. 496, 1929.
Weber, M., Die Säugetiere. 2 Bde., Jena 1927 und 1928.
Wiedersheim, R., Vergleichende Anatomie der Wirbeltiere. Jena 1909.

Zum Schlusse möchte ich Herrn Professor Dr. Kurz für die freundliche Ueberlassung des von ihm conservierten Herzens sowie für die Durchsicht der Arbeit und die verschiedenen Hinweise während derselben meinen verbindlichsten Dank auszusprechen.

Lebenslauf.

Am 26. Juli 1905 wurde ich als Sohn des Ingenieurs Clemens Severin in Sundern Kr. Arnsberg i. W. geboren. Ich besuchte zunächst die Volksschule in Haspe und das Albrecht-Dürer-Realgymnasium in Hagen und anschließend die Oberrealschule in Haspe, die ich Ostern 1927 mit dem Zeugnis der Reife verließ. Nach anfänglichem medizinischen Studium in Heidelberg, Münster und Rostock, wandte ich mich jedoch 1930 in Münster dem Studium der Zahnheilkunde zu. Hier bestand ich das zahnärztliche Vorexamen und im Sommer 1934 das Staatsexamen.

Adalbert Severin.